Lane Medical Library

Über die primären Myome und Myosarcome des Magens.

(Mit einer Tafel.)

Inaugural-Dissertation

zur

Erlangung der Doktorwürde

in der

Medicin, Chirurgie und Geburtshülfe,

welche

nebst beigefügten Thesen

mit Zustimmung der hohen medicinischen Fakultät der Königl. Universität Greifswald

am

Sonnabend, den 7. März 1903, mittags 1 Uhr

öffentlich verteidigen wird

Hermann Cohn
approb. Arzt.

Opponenten:

Herr Dr. med. C. Brodbeck, prakt. Arzt.
Herr P. Noesske, cand. med.

Greifswald.
Druck von F. W. Kunike.
1903.

Gedruckt mit Genehmigung der medicinischen Fakultät der Universität Greifswald.

Prof. Dr. Martin, Dekan.

Referent: Prof. Dr. Grawitz.

Seinem lieben Vater

und dem

Andenken seiner teuren Mutter

gewidmet.

Digitized by the Internet Archive
in 2026

https://archive.org/details/IA40154012_0027

Am 17. Dezember 1902 wurde dem hiesigen pathologischen Institut von Herrn Dr. Weischer aus Hamm ein schon durch seine ungewöhnliche Grösse und seine eigenartige Form imponierender Magentumor zugeschickt, dem als kurzes Begleitschreiben folgende Worte beigefügt waren:

„Frau, 71 Jahre alt, hat den Tumor seit ca. 5 Jahren. Wiederholte Blutungen, Tod infolge von Blutbrechen. Keine Verwachsungen, keine Drüseninfiltration. Anatomisch war der Tumor operabel.

Dr. Weischer, Hamm."

Da es sich augenscheinlich um keinen gewöhnlichen Krankheitsfall handelte, und man es offenbar mit einem recht seltenen Tumor zu thun hatte, so war diese Geschwulst dem hiesigen pathologischen Institut zur näheren Begutachtung zugegangen.

Herr Prof. Grawitz stellte die Diagnose auf Myosarcom und bat darauf Herrn Dr. Weischer um weitere klinische Anhaltspunkte und die näheren Details über die merkwürdige Magengeschwulst, worauf von Herrn Dr. Weischer am 5. Januar 1903 folgende Antwort eintraf, die weiteren Aufschluss über den Fall brachte: „ . . . Die Frau M. kenne ich seit 10 Jahren, wenn ich sie auch in den letzten Jahren weniger gesehen habe. Nach ihren Angaben hat sie vor

dieser Zeit in Berlin gelebt und zweimal an Blutbrechen und blutigem Stuhlgang gelitten. In welchem Krankenhause sie behandelt wurde, ist mir unbekannt.

Auch in Hamm hatte sie in verschiedenen Jahren Blutabgänge per os et anum. In meine Behandlung kam sie erst am 20. II. 1902. Sie hatte die gleichen Erscheinungen; von ihrer Anämie sollte sich die alte Frau im Krankenhaus erholen.

Die Untersuchung ergab einen Tumor von Kleinkindskopfgrösse im linken Hypochondrium, der zu zwei Dritteln über, zu einem Drittel unter der Nabelhorizontalen lag. Er bot eigentümliche Symptome. Bei geblähtem Magen liess sich oberhalb des Tumors Tympanie nachweisen, ebenso unterhalb, anscheinend vom geblähten Quercolon. Der Tumor liess sich nur wenig verschieben. Ich glaubte es daher mit einem Tumor der bursa omentalis zu thun zu haben, der zugleich von hinten her in die Rückwand des Magens gewachsen wäre und hier die Blutungen veranlasste.

Aus der Litteratur (S. Körte) ist mir kein Fall bekannt, bei dem ein Tumor des Magens Erscheinungen eines Tumors der bursa omentalis gemacht hätte. Zu dem Irrtum der Diagnose trug die ungehinderte Nahrungsaufnahme in den gesunden Tagen bei. Erbrechen bestand dann nie.

Die Blutungen setzten plötzlich ein und hörten ebenso rasch wieder auf.

Die Frau blieb gerade drei Monate im Krankenhaus.

Zum zweiten Male wurde die 71jährige Frau am 14. XII. 1902 aufgenommen; sie starb am 17. XII.

Der Befund war wesentlich derselbe; nur sprach der Befund noch charakteristischer für einen Tumor in der bursa

omentalis, also für eine Geschwulst des Pankreas. Da der Tumor sich mehr gehoben, so war die Tympanie ober- und unterhalb noch breiter durch den absolut leeren Schall der Geschwulst getrennt.

Das Erbrechen liess bald nach, der schwarze Stuhlgang blieb. — Trotz reichlicher Flüssigkeitsaufnahme starb die Frau schon noch wenigen Tagen im Collaps.

Der Sektionsbefund erklärte die irrtümliche Diagnose (Carcinom des Pankreas). Das ligamentum gastrocolicum war ausgedehnt, war aber frei auf dem Tumor zu verschieben; das colon transversum zog über den untersten Teil der Geschwulst.

Von der Leber habe ich zufällig die Porta mit anhängendem ductus hepaticus, choledochus und duodenum zurückbehalten."

Soweit die Mitteilungen von Herrn Dr. Weischer, dem ich an dieser Stelle für seine Liebenswürdigkeit meinen verbindlichsten Dank sage.

Beschreibung des Praeparates.

(S. die angebogene Tafel.)

Makroskopischer Befund.

An dem aufgeschnittenen Magen findet sich oben an der Cardia ein kleines Stück vom Ösophagus, das aber genügt, um deutlich die Übergangsstelle vom Plattenepithel der Speiseröhre zum Cylinderepithel des Magens selbst feststellen zu können. Unten am Pylorus ist vom Duodenum nur noch ein ganz geringer Teil bei der Sektion erhalten worden; in der Schleimhaut des Pylorus sieht man ein etwa mandelkerngrosses Knötchen, über dem die gräurötlich aussehende Schleim-

haut gut verschieblich ist, und das auf dem Durchschnitt ein gelbes Aussehen zeigt. Die sofortige mikroskopische Untersuchung dieses Knötchens lässt erkennen, dass es sich um ein aus Fettgewebe bestehendes Gebilde (Lipom) handelt.

Im Magen selbst sieht man etwa 2 cm von der Cardia entfernt, von der kleinen Curvatur aus einen mächtigen etwa 23 cm langen, 13 cm breiten und circa 8 cm dicken, knolligen Tumor sich erheben, der den ganzen Magen fast vollständig ausfüllt und einen derartigen Umfang annimmt, dass die Wände des aufgeschnittenen Magens in nur noch ganz geringen Teilen frei zu Tage liegen und nur mit Mühe zur ursprünglichen Form aneinanderzubringen sind.

Die zwischen Haselnuss- und Apfelgrösse variierenden Knollen des Tumors sind durch mehr oder weniger tiefe Buchten von einander getrennt. Sie fühlen sich ausserordentlich derb an und zeigen auf dem Durchschnitt ein eigentümlich glasiggraues, transparentes Aussehen.

Die Schleimhaut über dem Tumor ist mit dickem, zähem Schleim bedeckt; zum grössten Teil ist sie von graurötlicher Farbe; auf der Höhe der grösseren Knollen jedoch ist sie intensiv dunkelrot gefärbt. Im Grossen und Ganzen ist die Schleimhaut gut erhalten; nur in der Gegend der Pars pylorica sieht man einen über wallnussgrossen Knollen mit einer ungefähr markstückgrossen Ulceration, die etwa 1 cm in die Tiefe geht und in ihrem Grunde von einer zähen, schmierigen Masse erfüllt ist. Weiterhin befinden sich auch noch an anderen Knollen kleine, ziemlich oberflächlich liegende, kaum wahrnehmbare Substanzverluste in der Schleimhaut des Magens.

In der Gegend der Pars pylorica sieht man, wie der Tumor in einer Länge von 12 cm und einer Breite von

10 cm auch nach der Bauchhöhle zu durch die Magenwand hindurchgewuchert ist und die Serosa des Magens stark hervorwölbt, so dass diese der Geschwulst nur noch in ganz dünner Schicht aufliegt. Auch hier hat der Tumor dieselbe knollige Beschaffenheit, wie im Innern des Magens. Die Knollen haben dieselbe derbe Konsistenz und zeigen auf dem Durchschnitt dasselbe glasiggraue, durchscheinende Aussehen.

Über einem Teil dieser Knoten ist die Serosa von spiegelndem, glattem, graurötlichem Aussehen, auf anderen Knoten dagegen ist sie von hellroter bis dunkelblauroter Farbe.

Ein von der Serosa aus durch den darunterliegenden Tumor geführter Längsschnitt lässt deutlich erkennen, wie die Muscularis nebst sämtlichen Schichten des Magens von der Geschwulst vollständig durchwuchert sind und die Serosa selbst nur noch in ganz dünner Schicht den knolligen Tumor bedeckt.

Mikroskopischer Befund.

Sogleich nach der äusseren Betrachtung werden aus verschiedenen der aussen hervortretenden Geschwulstknoten Schnitte angefertigt und in frischem Zustande untersucht. Hierbei findet sich eine Zusammensetzung der Geschwulst aus Spindelzellen, welche in dünnen Schnitten bei schwacher Vergrösseruug eine solche Anordnung dünner, sich durchflechtender Züge darbieten, wie es bei Schnitten von Uterusmyomen vorzukommen pflegt.

Bei starker Vergrösserung zeigen die Spindelzellen eine schmale, langgestreckte Spindel von sehr zarter, wenig gekörnter Zellsubstanz und auffallend länglichovale Kerne, meist mit einem deutlichen Kernkörperchen versehen. Die Zellen liegen vollkommen eng nebeneinander, man findet keine

Intercellularsubstanz noch in zusammenhängenden Abschnitten angeordnetes Bindegewebe.

Die Diagnose lautet: Spindelzellensarcom, wahrscheinlich ausgegangen von glatten Muskelfasern.

Bei Durchsicht der gehärteten, mit Haematoxylin-Eosin gefärbten Präparate sieht man als Hauptbestandteil der Geschwulst Züge von Spindelzellen, welche sich derartig kreuzen, dass man in jedem Gesichtsfelde längs-, schräg- und quergetroffene dünnere und dickere Bündel nebeneinander erblickt. Zwischen den gröberen Läppchen sieht man ziemlich zahlreiche, weite Arterien und Venen hindurchziehen, so dass nirgends degenerierte, kernlose Abschnitte zu sehen sind. Die Bündel selbst erscheinen von recht verschiedenem Kernreichtum und verschiedener Festigkeit, was dadurch bedingt ist, dass an manchen längs- oder quergetroffenen Bündeln die Kerne resp. ihre äusserst dünnen Zellfortsätze ohne erkennbare Intercellularsubstanz aneinander liegen, während an andern Stellen, am deutlichsten in Längsschnitten, zwischen den äusserst schlanken, dünnen Spindeln eine feinkörnige rote Substanz erscheint, welche die einzelnen Spindelzellen auseinander zu drängen scheint und den Eindruck hervorruft, als wäre hier bei der Härtung ein feinkörniger albuminöser Niederschlag entstanden. Dieser Eindruck einer ödematösen Beschaffenheit wird noch dadurch verstärkt, dass in manchen der zahlreichen Blutgefässe eine ebenso beschaffene feinkörnige, rote Substanz sich befindet, und dass dann in weiter Umgebung der Blutgefässe die Spindelzellen des Tumors durch diese feinkörnige Masse weit auseinander gedrängt werden und als isolierte Spindeln durch die körnige Substanz hindurchziehen. In solchen Abschnitten trifft man auch ganze

Haufen von lymphatischen Zellen, die sich dann mit der Lymphe in die ödematöse Nachbarschaft verteilen. — Wenn man auf die Kerne besonders achtet, so sind diese in Grösse, Stäbchenform und Färbbarkeit vollkommen den Kernen glatter Muskelfasern gleich, so dass auch die ganz zellenreichen Abschnitte nicht wie gewöhnliche Spindelzellensarcome aussehen, sondern immer noch den Charakter eines zellreichen Myoms beibehalten.

Epikrise.

Betrachten wir den Tumor mit blossem Auge auf die Frage, ob er sich wie ein gutartiger oder bösartiger verhält, so erscheint er offenbar als ein bösartiger, da er in multiplen, miteinander zu einem Ganzen verschmolzenen Knollen auftritt, die ganze Wanddicke des Magens durchsetzt und substituiert hat, und schliesslich aus der Tiefe her die Schleimhaut durchwuchert hat, so dass an einer Stelle ein grösseres, an mehreren anderen ein kleineres Geschwür entstanden ist. Diese Eigenschaften sind am Magen und Darm nur bei Krebsen und Sarcomen bekannt, so dass man an die mikroskopische Untersuchung mit der Frage herantritt, welcher dieser beiden Gruppen der vorliegende Tumor einzureihen ist.

Auf Grund der frischen Untersuchung würde die Frage leicht dahin zu beantworten sein, dass wir es mit einem Spindelzellensarcom zu thun haben, womit dann der Fall den sehr wenigen in der Litteratur beschriebenen Spindelzellensarcomen des Magens anzureihen wäre. Nun ergiebt aber die genauere Untersuchung des gehärteten Präparates eine so ausgesprochene Ähnlichkeit mit den Bildern reiner Myome, dass wir die Wahl haben, entweder den Tumor als ein malignes Myom, oder wenn wir

diesen Ausdruck, der leicht missverstanden werden kann, vermeiden wollen, als Myosarcom zu bezeichnen. Hierzu ist zu bemerken, dass in der Litteratur zweierlei Arten bösartiger myomatöser Neubildungen beschrieben werden: erstens Geschwülste, deren Bösartigkeit gewissermassen klinisch durch Metastasenbildung ausser Zweifel steht, die aber sowohl an der Primärstelle als wie in den Sekundärknoten das histologische Bild der reinen Myome beibehalten, so dass man aus der Struktur allein nicht auf den bösartigen Charakter des Verlaufes schliessen kann; zweitens aber giebt es bösartige Myome, welche eine längere Zeit hindurch als einfache stationäre, gutartige Tumoren bestehen, und dann in eine lebhaftere Wucherung eintreten, bei welcher sich die Zellformen noch im Rahmen der Spindelzellen halten, aber an Grösse und namentlich Beschaffenheit der Kerne mehr und mehr von dem Typus der glatten Muskelzellen sich entfernen.

Bei dieser 2. Gruppe von Geschwülsten kann man auch lediglich auf Grund des mikroskopischen Bildes die Diagnose auf Myosarcom stellen, da eben der Typus des Myoms um so mehr verwischt wird, je mehr der schnell wuchernde Sarcomtypus in die Erscheinung tritt.

Von diesen genannten zwei Kategorien bösartiger Myome oder Myosarcome gehört der hier beschriebene Fall der ersten Gruppe an. Indem ich also die Geschwulst als ein Myosarcom bezeichne, so gründet sich dies Urteil auf das klinische bösartige Verhalten eines histologisch in die Gruppe der Myome zu rechnenden Tumors.

Wenn wir die in dies Gebiet hineingehörigen Fälle von

primärem Magensarcom durchsehen, welche im Laufe der Zeit im Greifswalder pathologischen Institut zur Beobachtung gekommen sind, so ist vor allem das Präparat 6 aus dem Jahre 1886 zu nennen, welches ein grosses, kraterförmiges Geschwür enthält, welches auf den ersten Blick einem exulcerierten Fungus ventriculi vollkommen ähnlich sieht, und seiner Struktur nach ein Spindelzellensarcom ist Dies Präparat findet sich in der späterhin aufzuführenden Litteratur in der Dissertation von Weissblum erwähnt. Ein Nachweiss, dass der Tumor aus glatter Muskulatur hervorgegangen ist, hat sich nicht direkt führen lassen, muss indessen als die wahrscheinlichste Erklärung angesehen werden.

Aus dem Jahre 1895 ist unter No. 114 ein dicht neben der Cardia sitzendes, 4½ cm langes, 3 cm breites und 1½ cm dickes submucöses Myom aufbewahrt, welches im Gegensatz zu dem von mir beschriebenen Falle durchaus die Eigenschaften eines gutartigen Tumors an sich trägt, der aber immerhin die Schleimhaut schon hervorwölbt, und die Grösse der häufiger im Magen vorkommenden Myomknötchen von Erbsen- oder Bohnengrösse beträchtlich übertrifft. Wahrscheinlich handelt es sich, wie sich bei Bearbeitung der Litteratur ergiebt, um eine fortlaufende Reihe von Neubildungen, deren kleinste Formen oft durch das ganze Leben stationär bleiben (Myome), während sie in seltenen Fällen zu umfangreichen, bösartigen Tumoren heranwachsen. (Myosarcome — Spindelzellensarcome).

Einen ausgezeichneten Fall dieser Art hat vor einiger Zeit der frühere Volontärassistent des pathologischen Instituts Herr Dr. Moser aus Frankfurt a. d. Oder eingeschickt, den Herr Dr. Ludwig Pernice auf operativem Wege entfernt hat.

Da Herr Dr. Moser diesen Fall genauer beschrieben hat und mit einigen anderen Präparaten des pathologischen Instituts in der Deutschen Medic. Wochenschrift veröffentlichen will, so sei an dieser Stelle auf diese demnächst erscheinende Publikation aufmerksam gemacht.

Ohne der Publikation von Herrn Dr. Moser vorgreifen zu wollen, möchte ich nur erwähnen, dass mir von Herrn Prof Grawitz Schnitte von dem aus Frankfurt an das pathologische Institut geschickten Präparate zum Vergleiche zur Verfügung gestellt worden sind, und dass aus diesen unzweifelhaft die Gleichartigkeit meines Falles mit dem seinigen hervorgeht. Man sieht auf jenen Bildern einen Abschnitt, in welchem sich die Geschwulst wie ein gutartiger Tumor von der Muscularis her gegen die Schleimhaut hervorwölbt, so dass noch eine Schicht normaler glatter Muskulatur erhalten ist, unter der sie mit scharfer Grenze ohne infiltratives Wachstum beginnt.

Bei schwacher Vergrösserung sieht man alsdann dieselben Bilder wie in meinem Fall, vielleicht im Ganzen etwas zellenreichere Struktur und weniger Ödem. Aber bei starker Vergrösserung sind die Kerne längsoval und zeigen nicht die ausgesprochene schlanke Stäbchenform wie in meinem Fall. Es wird also schwerlich gelingen, an den mikroskopischen Bildern zwischen Myom, Myosarcom und manchen Formen des Spindelzellensarcoms eine scharfe Grenze zu ziehen.

Litteratur.

Aus der mir zur Verfügung stehenden Litteratur konnte ich entnehmen, dass die hier in Betracht kommenden Primärgeschwülste des Magens, die Spindelzellensarcome, die Myosarcome wie auch die grösseren Myome, in den Lehrbüchern der pathologischen Anatomie als eine ziemlich seltene Erscheinung gelten.

In seiner Geschwulstlehre [1]) spricht Virchow über die Primärsarcome des Magens im Allgemeinen sich folgender-

1) Virchow, die krankhaften Geschwülste, Bd. II.

massen aus: „Noch weit seltener als in der Uterinschleimhaut leidet die Schleimhaut des Digestionstractus durch primäre Sarcombildung. Man muss natürlich davon absehen, dass in sekundärer Weise von der Nachbarschaft aus Sarcome heran- und hereinwachsen.“

Unter den Myomen des Darmkanals sind nach Virchow[1]) die Magenmyome noch die häufigsten, die nach seiner Erfahrung viel grössere Geschwülste bilden, als gewöhnlich beschrieben werden. Die Myome des Magens teilt Virchow in innere und äussere extramuskuläre Myome ein. Das innere Myom des Magens liegt nach seiner Ansicht, so lange es klein ist, in der Submucosa, wo es eine etwas verschiebbare, lose Geschwulst darstellt, die kugelig oder flachrundlich, kirschen-, bohnen- oder mandelförmig erscheint. Bei längerem Wachstum schiebt es die Schleimhaut vor sich her und erscheint als ein harter, anfangs breit, später schmaler aufsitzender Polyp der Schleimhautseite. Hierher gehört wahrscheinlich der merkwürdige Fall eines fleischigen Magenpolypen, den Monro[2]) beschreibt. Virchow erzählt dann selbst von einem Fall dieser Art, dem grössten, den er gesehen hat, auf den ich weiter unten zurückkomme.

„Die äusseren Myome des Magens,“ fährt Virchow fort, „drängen sich umgekehrt in das subseröse Gewebe und treten allmählich von der Serosa umkleidet, über die äussere Oberfläche des Magens hervor. Einmal fand ich ein stark kirschen-, ein andermal ein nussgrosses Myom in der Basis des Omentum, wo es wie eine vergrösserte Lymphdrüse erschien. Zuweilen

1) Virchow, die krankhaften Geschwülste, Bd. III.

2) Al. Monro jun. The morbid anatomy of the human gullet, stomach and intestines Edinb. 1819 p. 190 Pl. VI.

treten diese Geschwülste an die freie Oberfläche in Form polypöser Anhänge. Zweimal sah ich so sehr umfangreiche Knoten welche auf den ersten Blick einer ganz anderen Kategorie, nämlich den Hämatomen anzugehören schienen. Die genauere Untersuchung lehrte, das es Mischgeschwülste, nämlich Myosarcome waren." Es folgt nun die Beschreibung der beiden Tumoren, auf die ich gleichfalls bei dem Kapitel der Myosarcome näher eingehen werde.

Rokitansky spricht in seinem Lehrbuch[1]) nur von linsen- bis bohnengrossen Myomen, die als verschiebbare Knötchen im submucösen Zellgewebe liegen und besonders in der Nähe der Cardia und der kleinen Curvatur vorkommen. Sarcome des Magens kennt er überhaupt nicht.

Nach Klebs[2]) gehen „geschwulstartige Bildungen aus der Muscularis des Magens nicht selten hervor und entwickeln sich meist in der Submucosa. Allmählich treten sie polypös über die Oberfläche hervor, haben einen grösseren oder geringeren Gehalt an Bindegewebe, verkalken häufig und ähneln in allen Stücken den Uterusmyomen. In anderen, seltenereren Fällen entwickeln sich hyperplastische Bildungen von der Muskelschicht nach aussen: Myoma ventriculi externum. Nicht selten finden sich Übergänge zur Sarcombildung: Myosarcome, die gelegentlich einen cystischen oder hämorrhagischen Charakter annehmen können, wenn die Gewebswucherung lebhafter wird. Man sieht auch hier wieder die nahe Verwandtschaft beider Geschwulstarten. Darum sei es gestattet, auch hier des seltenen Vorkommens von primären Sarcomen des Magens zu erwähnen."

1) Rokitansky, Lehrbuch d. pathol. Anatomie, Bd. III.
2) Klebs, Handbuch d. pathol. Anatomie, Bd. I.

Birch-Hirschfeld[1]) spricht seine Ansicht dahin aus, dass unter den Geschwülsten des Magens die zuweilen beobachteten Fibrome (Rokitansky) und Lipome, welche von der Submucosa ausgingen und die Schleimhaut vorbuchteten, von geringer Bedeutung sind. „Ähnlich verhalten sich die aus glatten Muskelfasern bestehenden Myome (Rokitansky), die von der Muscularis sich entwickelnd die Mucosa des Magens vordrängten. Primäre Sarcome des Magens gehören zu den grössten Seltenheiten."

Orth[2]) vertritt in seinem Lehrbuch folgenden Standpunkt: „Von der Muskelhaut können Myome oder Fibromyome ihren Ausgang nehmen, welche sich in der Regel bald von der Muskelhaut abheben und entweder nach der Magenhöhle zu (submucöse, innere) oder nach der Bauchhöhle zu (subseröse, äussere Myome) prominieren. Erstere sitzen gern im Pylorusteil. Letztere können verkalken. Brodowsky hat eine Kombinationsgeschwulst aus Muskel- und Sarcomgewebe beschrieben. Reine Sarcome sind selten."

Nach Ziegler[3]) „spielen die Bindesubstanzgeschwülste unter den Magentumoren eine unbedeutende Rolle; in seltenen Fällen kommen knotenförmige Sarcome, Lipome, Fibrome und Myome zur Beobachtung, die meist nach innen, selten nach aussen vorragen."

Wenn wir noch einmal die Urteile der soeben angeführten Autoren kurz zusammenfassen, so kommen wir zu dem Ergebnis, dass die Primärsarcome und Myosarcome des Magens als sehr seltene Tumoren gelten.

1) Birch-Hirschfeld, Lehrbuch d. pathol. Anatomie, Bd. II,
2) Orth, Lehrbuch d. pathol. Anatomie, Bd. I.
3) Ziegler, Lehrbuch der pathol. Anatomie. Bd. II.

Was die Myome betrifft, so werden sie als relativ häufiger vorkommend bezeichnet, und zwar werden sie im Allgemeinen als kleine erbsen- bis bohnengrosse Knötchen beschrieben. Von grösseren Myomen hören wir so gut wie garnichts. Nur Virchow vertritt die Ansicht, dass die Magenmyome viel grössere Geschwülste bilden, als gewöhnlich beschrieben werden.

Ich selbst habe, soweit mir die Litteratur zur Verfügung stand, feststellen können, dass allerdings grössere Myome und die Myosarcome des Magens zu den Seltenheiten gehören. Die primären Magensarcome jedoch kommen viel öfter vor, als man anzunehmen pflegt.

So berichtet Schlesinger[1]) im Jahre 1897 von drei selbst beobachteten und 33 der Litteratur entnommenen Fällen von primärem Sarcom des Magens, unter denen sich freilich nur 5 Spindelzellensarcome und 5 Myosarcome befinden, die für unseren Fall ja allein von Belang sind.

Im Jahre 1900 teilt ferner Mintz[2]) von 5 weiteren Fällen von primärem Magensarcom mit, die in Schlesingers Casuistik nicht aufgenommen worden sind.

Daher bin ich der Ansicht, dass die Primärsarcome des Magens deshalb in den Lehrbüchern als so seltene Gebilde bezeichnet werden, weil dies Kapitel bis dahin noch keine eingehendere Bearbeitung gefunden hat.

---

1) Schlesinger, Klinisches über Magentumoren nicht carcinomatöser Natur; Zeitschr. f. klin. Medicin. Bd. 32.

2) Mintz, zur Casuistik d. primären Magensarcome, Berl. klin. Wochenschrift 1900.

Myome.

Zunächst will ich nun in Kürze diejenigen Fälle von grösseren Magenmyomen hier vorführen, die als solche für unseren Fall in Betracht kommen, soweit ich sie in der Litteratur habe ermitteln können,

Nach Virchow ist Vogel[1]) der erste gewesen, der solche Geschwülste des Magens erwähnt und eine dieser Art genauer beschrieben hat. Bei der Sektion eines 44jähr. Tagelöhners, welcher an einem Nierenleiden gestorben war, zeigte sich am Magen, und zwar an der kleinen Curvatur gegen die Cardia hin ein pathologisches Produkt von der Grösse und Form einer Mandel. Es lag unter der Schleimhaut oder vielmehr in der Muskelhaut, war von weisslicher Farbe, seine Konsistenz war eine mittlere, ungefähr die einer exstirpierten Tonsille, der es auch in der Form glich. Es war äusserlich mit Zellgewebe umhüllt und dadurch mit den umliegenden Geweben verbunden, oder vielmehr von ihnen abgegrenzt. Eine deutliche umgebende Membran fehlte. Das Innere der Geschwulst glich ganz dem Äusseren. Es erschien auf dem frischen Durchschnitte milchweiss, hatte dieselbe Konsistenz, wie die Oberfläche und war ganz homogen. Es war sehr straff und spröde und liess sich nicht wie Bindegewebe ausdehnen und auseinanderziehen, ohne zu zerreissen.

Unter dem Mikroskope sah man Spuren von mit Blut erfüllten Gefässen, doch war es blutarm, die histologische Zusammensetzung der Geschwulst erschien unter dem Mikroskope auf den ersten Blick nicht ganz deutlich. Bei genauer Betrachtung aber sah man in der herausgeschälten Masse sehr

1) Vogel, Icones hist. pathol. p. 30.

viele Zellenkerne mit Kernkörperchen, dann einzelne sehr zarte, ziemlich breite, langgestreckte Fasern, von denen vielen noch Zellenkerne aufsassen, Bindegewebsfasern fehlten gänzlich. Durch Essigsäure wurden die breiten Fasern blässer, verschwanden allmählich fast ganz, und die Kerne traten deutlicher hervor. Bei fortgesetzter Untersuchung überzeugte man sich, dass diese breiten, den organischen Muskelfasern vollkommen identischen Fasern, parallel nebeneinander gelagert, die ganze Geschwulst bildeten. Die Fasern waren aber nicht sehr deutlich markiert, nicht scharf abgegrenzt, das Ganze war vielmehr höchst zart, auch schien stellenweise ein amorphes, noch nicht zu Fasern entwickeltes Blastem vorhanden, welches wie die Fasern, durch Essigsäure blässer und undeutlicher wurde. In welcher Richtung die Fasern angeordnet waren, ob sie koncentrisch, kreisförmig, parallel mit der Oberfläche der Geschwulst, oder in unbestimmter Richtung verliefen, liess sich wegen der grossen Zartheit nicht bestimmen.

Ein zweiter Fall ist von Virchow selbst beschrieben worden[1]) Wie schon oben erwähnt, bezeichnet Virchow diesen Fall als die grösste Bildung dieser Art, die er je gesehen hat. Bei einem Manne, der an multipler Tuberkulose der Lungen, des Gehirns, der Nieren und Leber, sowie an multiplem Tumor albus der Gelenke zu Grunde gegangen war, sass dicht unter der Cardia neben der kleinen Curvatur eine ovale, etwas hügelige Geschwulst von 6 cm Länge, fast 3 cm Höhe und in der Mitte von 4 cm Breite. Sie war von der Schleimhaut überkleidet, zeigte aber in der Mitte eine quere Furche, in welcher eine rundliche Öffnung befindlich

1) Virchow, die krankhaften Geschwülste, Bd. III.

war; durch diese gelangte man in eine dattelförmige Höhle von 2,6 cm Länge, 1 cm Höhe und 1,8 cm Breite, in welcher ein Gewürznelken-Köpfchen lag, die Wand der Höhle war ziemlich glatt und nicht von Schleimhaut, sondern von dichtem Bindegewebe ausgekleidet. Auf einem Durchschnitt der Geschwulst sah man deutlich, dass die Höhle in der Submucosa lag und dass ihr Boden noch durch eine fibröse Schicht von der Muscularis getrennt war. Letztere war an dieser Stelle im höchsten Maasse verdickt; sie umgab die Höhle zu drei Vierteilen in einer Dicke von 0,8—2,0 cm als eine lappige, weisse, sehr derbe, faserig aussehende Masse, welche mikroskopisch fast ganz aus glatten Muskelfasern bestand. Schon vom blossen Auge konnte man Faserzüge von der Muskelhaut in diese Schicht verfolgen. Die Basis der Geschwulst war enger, so dass das Ganze einem Pilz (Fungus) mit umgeklappten Rändern glich. Die übrige Magenschleimhaut war mässig verdickt, runzelig-hügelig; die Muskelhaut sonst normal.

Weiterhin ist ein Magenmyom von seltener Grösse von Kunze beschrieben worden[1]), wobei es sich um einen 52 Jahre alten Fabrikarbeiter handelte, der seit 14 Jahren an mässigen Schmerzen litt, die als anfallsweise auftretendes Brennen in der Mitte des Leibes beschrieben wurden. Vor 4 Jahren wurde in der Nabelgegend eine Geschwulst bemerkt, welche seitdem langsam aber stetig gewachsen ist. Für die Diagnose eines Magentumors fehlten gänzliche Anhaltspunkte. — Bei der im Diakonissenhospital zu Dresden vorgenommenen Operation wurde ein von der Vorderseite des Magens nahe

1) Kunze, zur Casuistik der Myome des Magens, Archiv für klin. Chirurgie 1890.

der Cardia ausgehender Tumor exstirpiert, der von mässig fester Konsistenz war, durch seinen Blutreichtum sich auszeichnete und eine Länge von 10 cm, eine Breite von 7 cm hatte. Sein Gewicht betrug 251 gr. Seine Gestalt war eine wesentlich eiförmige, etwas platt. Die Oberfläche war sehr stark höckerig. Die grossen Höcker zeigten wieder eine grössere Zahl kleiner Höcker. Alle waren schliesslich von halbkugeliger Begrenzung. Der Tumor war überzogen von einer dichten, weisslichen, spiegelnden Membran. An einer Stelle zog sich dieselbe in einen kurz abgeschnittenen Strang aus, an welchem sich Unterbindungsfäden fanden. Auf derselben Fläche des Tumors — vordere und hintere Fläche zeigten ein fast vollkommen gleiches Aussehen — fanden sich noch Fettläppchen in einem 4½ cm langen und 1 cm breiten Strange. Unmittelbar daneben war die platte, den ganzen Tumor umschliessende Membran abgeschnitten und die Oberfläche des Tumors wurde für eine Strecke von 3 cm Länge und 1½ cm Breite von Gewebsformen bedeckt, welche scheinbar in der äusseren Zone bindegewebiger Natur waren, während der grössere innere Abschnitt eine unverkennbare Schleimhaut mit Falten und Grübchen repräsentierte. Die Fixation dieser Schleimhaut an den Tumor war um so fester, als dieselbe an einer Stelle zu einem 1 cm tiefen Recessus gegen die Masse des Tumors hin ausgezogen wurde. Der Querschnitt auf diese Stelle, welche die Schleimhaut trug, liess erkennen, dass die allgemeine glatte Kapsel des Tumors an ihrer Aussenfläche sich verdickte durch beigemengte weisse, oder mehr graue Züge, auf welchen dann zuletzt durch ganz lockeres submucöses Gewebe der Schleimhautfetzen fixiert war. Das Tumorgewebe war von diesen, der Muscularis des

Magens entsprechenden Gewebszügen ziemlich scharf getrennt, die übrige Oberfläche des Tumors liess nur Serosa erkennen. Auf dem Durchschnitte erschien der Tumor zusammengesetzt aus einem sehr wirren Geflecht grauer resp. grauroter Fasern. Im Innern war die Bildung von Knoten, wie sie an der Oberfläche hervortraten, weniger deutlich. Die Züge des Tumors waren in den verschiedensten Richtungen getroffen. Sie zeichneten sich sämtlich dadurch aus, dass sie ein ausgesprochen spongiöses Aussehen besassen. Dasselbe ist dadurch zu stande gekommen, dass alle Gewebszüge feinsten Röhrchen glichen, welche gegenüber einem relativ engen Lumen eine dicke, vielfach gefaltete Wand besassen. Der Grad dieser Spongiosität war variabel. An einigen Stellen hatte man vollkommen den Eindruck eines Angioms, an anderen mehr den einer dichten Bindegewebsgeschwulst. Die Höcker, welche an der Oberfläche erschienen, waren im Tumor durch wenig deutliche Bindegewebszüge für kurze Strecken getrennt, später verschmolzen die Massen wieder. Das Centrum des Tumors war sehr blutreich.

Mikroskopisch sah man bei schwacher Lupenvergrösserung ein dichtes Flechtwerk von Zügen glatter Muskelfasern, bald ganz bunt durcheinander gewirrte Balken, bald mehr schleifenförmig umbiegende Züge, in deren Mitte dann ein senkrecht dazu verlaufendes und deshalb quer getroffenes Bündel lag. Bei stärkerer Vergrösserung fand man, dass die Faserzüge aus den für die glatten Muskelfasern charakteristischen Spindelzellen mit Stäbchenkernen bestanden. In den Zwischenräumen sah man an einigen Stellen nur sehr spärliches, an anderen wieder etwas reichlicheres Bindegewebe.

Verfasser des obenbeschriebenen Falles hält diese Neu-

bildung für das grösste bis dahin veröffentlichte Myom des Magens. Jedoch ist schon im Jahre 1886 von Perls-Neelsen[1]) ein 6 Kilo schweres Magenmyom erwähnt, das den Magen tief ins Becken hinabzog.

Bei den nun folgenden Fällen von Magenmyom will ich mich ganz kurz fassen. Im Jahre 1895 macht v. Erlach[2]) von einem grossen Myom des Magens Mitteilung, das von der Vorderseite des Magens von der kleinen Curvatur ausgegangen ist und vom vorderen Netzblatt bedeckt, vor dem Colon transversum gelegen war, wobei es fast den ganzen Bauchraum eingenommen hatte. Das mannskopfgrosse Myom war ohne Eröffnung des Magens mittels Laparotomie entfernt worden und hatte ein Gewicht von 5400 gr.

Ebenfalls aus dem Jahre 1895 stammt das im Greifswalder pathologischen Institute aufbewahrte Magenmyom, dessen jedoch schon oben Erwähnung gethan worden ist.

Im Jahre 1900 beschreibt dann Borrmann[3]) aus dem pathologischen Institut zu Breslau einen mächtigen Tumor des Magens (Myom), der in der Mitte der grossen Curvatur seinen Ursprung genommen hatte und sich nur circa wallnussgross in das Magenlumen entwickelt hatte, während seine hauptsächliche Ausdehnung nach aussen erfolgte zwischen die Blätter des grossen Netzes.

In demselben Jahre berichtet Hacker[1]) von einem mannskopfgrossen Myom des Magens, das vom Prof. Ehrenberg in Innsbruck exstirpiert worden ist.

---

1) Perls-Neelsen, Allgem. Pathologie, Stuttgart 1886.
2) Wiener klin. Wochenschr. 1895.
3) Grenzgebiete d. Medicin u. Chirurgie, Bd. VI.

Spindelzellensarcome.

Nun sei es mir zunächst noch gestattet, in kurzen Worten die wenigen in der Litteratur bekannten Fälle von primärem Spindelzellensarcom des Magens hier anzuführen, da ja bei unserem Myosarcom in seiner histologischen Struktur, vor allem aber in seinem ganzen bösartigen Verhalten eine Ähnlichkeit mit einem Spindelzellensarcom nicht zu verkennen ist.

Ich habe im Ganzen 6 Fälle von reinem, primärem Spindelzellensarcom des Magens bei Durchsicht der Litteratur feststellen können, so dass also zu den oben erwähnten fünf Fällen der Casuistik Schlesingers noch ein Fall hinzukommt.

Über einen derartigen Tumor macht Habershon[2]) im Jahre 1871 Mitteilung. Hierbei handelt es sich angeblich um eine sarcomatöse Erkrankung des Pylorus mit allgemeinem Hydrops, Ödem der Bauchwandungen und chylösem Serum im Peritoneum. Eine 47jährige Frau hatte seit 1 Jahr an Schmerzen und Erbrechen nach der Nahrungsaufnahme gelitten und war dabei schwach und mager geworden. Es war Ödem der Füsse aufgetreten und der Bauch war grösser geworden. Die Menstruation fehlte seit 8 Monaten. Bei der Aufnahme Anasarca der unteren Extremitäten, starkes Ödem der Bauchdecken, Ascites, schwache Herztöne, schwacher Puls, Urin frei von Eiweiss. Etwa 3 Monate nach der Aufnahme in einem Anfall von heftigen Schmerzen im Epigastrium Collaps und Tod.

1) Wiener klin. Wochenschr. 1900.

2) Habershon, On some obscure forms of abdominal disease. Guy's Hospit. Reports. XVI.

Bei der Sektion in der Bauchhöhle reichliche Flüssigkeit von milchigem Aussehen, der Magen stark erweitert, voll von dunkler Flüssigkeit, die aus halbverdauter Nahrung und Blut bestand. Der Pylorus sehr beträchtlich verdickt, das submucöse Bindegewebe 1 Zoll dick, weiss, fleischig, ödematös, ohne Krebssaft, die Verdickung allmählich abnehmend, aber bis nahezu 5 Zoll vom Pylorus sich erstreckend; die Muskelschicht stark hypertrophisch, am Pylorus $^1/_4$ Zoll dick. An einer Stelle eine geringe Ulceration von der Grösse eines Dreipenny-Stücks.

Die mikroskopische Untersuchung zeigte, dass der grössere Teil der weissen zähen Substanz aus organisiertem fibrösem Gewebe bestand; aber stellenweise war die Substanz ein zarteres Gewebe mit zahlreichen, kleinen spindelförmigen Zellen mit sehr langen Ausläufern in das intercelluläre fibroide oder fibrilläre Gewebe übergehend. Die Schleimhaut selbst war nicht ergriffen. Ob die hier beschriebene, einem Skirrhus mit Muskelhypertrophie gleichende Geschwulst wirklich ein Sarcom gewesen ist, muss dahingestellt bleiben.

Über einen sarcomatösen Tumor des Magens berichtet Hardy [1]) 1878. Eine 44jährige Frau, die seit 9 Monaten an Magensymptomen, rapid zunehmender Schwäche und Abmagerung litt, zeigte bei ihrer Aufnahme starken Ascites, Ödem der unteren Extremitäten, Anämie.

Man dachte an Lebercirrhose. Indessen fühlte man bei der Palpation des Bauches in der Gegend des rechten Hypochondriums, zwischen der Leber und dem Magen, einen Tumor, undeutlich begrenzt, hart, resistent, lebhaft schmerzend

1) Hardy: Tumeur sarcomateuse de la grande courbure de l'estomac. Gazette des Hôpitaux 1878.

bei der Palpation, der unter dem Magen zu liegen schien in dem Teile des Netzes, welcher sich an die grosse Curvatur ansetzt. Nach einer Punktion konnte man genauer palpieren und diagnasticierte Carcinom; man glaubte aber, dass dieses nicht im Magen sässe, da Erbrechen und andere schwere gastrische Symptome fehlten. Unter Zunehmen des Ascites erfolgte nach nochmaliger Punktion der Exitus letalis.

Bei der Sektion fand man an der grossen Curvatur des Magens einen harten, resistenten, weisslichen, gefässarmen, einem Skirrhus ähnelnden Tumor, der sich weiter nach unten in das grosse Netz erstreckte. Cardia und Pylorus waren frei; Magen auf das Fünffache seines normalen Volumens verkleinert. Hardy diagnosticierte ein Spindelzellensarcom.

Weiterhin beschreibt Weissblum[1]) im Jahre 1886 in seiner Dissertation den bereits an anderer Stelle dieser Arbeit genannten Fall von primärem Spindelzellensarcom des Magens, das im Greifswalder pathologischen Institute beobachtet worden ist. Der Fall betrifft ein 47jähriges Individuum, das früher stets gesund gewesen ist und seit 1 Jahre an einem Magenleiden krankte. Dasselbe starb unter den Erscheinungen eines Magenkrebses im Juli 1886.

Bei der Sektion fand sich im Magen zwei Finger breit von der Cardia entfernt, in der Gegend der curvatura minor ein zerklüfteter, wallartig erhabener Tumor, dessen grösster Durchmesser etwa 7 cm und dessen Höhe etwa 2½ cm betrug. Die Ränder der Geschwulst fühlten sich derb und fest an, und machte der Tumor makroskopisch den Eindruck eines Carcinoms.

1) Weissblum: über primäre und secundäre Magensarcome. Greifswald Inaug.-Dissert. 1886.

Die mikroskopische Untersuchung stellte ein Spindelzellensarcom fest, dessen Zellen sich durch besondere Länge und Zartheit auszeichneten.

Von anderen Organen waren metastatisch befallen; die Leber, deren Parenchym von mehreren circumscripten bis Hühnereigrossen Knoten durchsetzt war, das Mesenterium, das Mesocolon und einige Retroperitonealdrüsen. Die Struktur der Metastasen war mikroskopisch dieselbe, wie die des Primärtumors.

Über einen weiteren Fall von einem primären Spindelzellensarcom des Magens erfahren wir von Malvoz[1]) aus dem Jahre 1890, der von einem derartigen Tumor bei einer 78jährigen Frau berichtet, die intra vitam an keinerlei Magenbeschwerden gelitten hatte. Der ungefähr faustgrosse Tumor sass der kleinen Curvatur reiterartig auf und erstreckte sich zwischen die Blätter des Ligamentum hypogastricum. Entsprechend dieser Geschwulst war die Magenwandung sarcomatös entartet, die Schleimhaut aber unversehrt bis auf ein in der Mitte befindliches kreuzergrosses Geschwür. Der Tumor war von grauroter Farbe, harter Konsistenz, stellenweise verkalkt. Das Gewebe war fächerförmig angeordnet und schloss im Centrum eine Höhle ein, die mit Blutkoagula gefüllt war.

Die histologische Untersuchung ergab, dass die Geschwulst aus zahlreichen, grosszelligen Spindelzellen zusammengesetzt war.

Aus dem Jahre 1893 stammt ein Fall von Tilger[2]), wobei es sich um eine 50jährige Frau handelt, die seit einem Jahre an Magenbeschwerden litt und mitunter blutige Massen er-

1) Malvoz, Annal. de la soc. médico-chirurg. de Liège 1890. No. 8 u. 9.
2) Tilger, Mitteilungen aus d. pathol.-anat. Institut zu Genf. 1893.

brochen hatte. Intra vitam konnte auch hier kein deutlicher Magentumor festgestellt werden. Ein halbes Jahr vor dem Tode nahm man wahr, dass die Milz an Grösse zunahm, diese Vergrösserung war konstant bis zum Tode.

Bei der Obduktion fand man ein flächenhaftes Spindelzellensarcom der grossen Curvatur des Magens von Handtellergrösse mit ausgedehnten kraterförmigen Geschwüren in der infiltrierten Mucosa. Das Sarcom war auch in die mit dem Magen verwachsene Milz eingedrungen; im Zwerchfell Metastasen.

Als letzten Fall dieser Art möchte ich nun noch den von Finlayson[1]) erwähnen, der im Jahre 1899 bei einem 3½jährigen Kinde ein Magensarcon beobachtete, dass allem Anschein nach ebenfalls primärer Natur gewesen ist.

Auch dieser Fall bot intra vitam gar keine Anhaltspunkte für die Diagnose. Ein Tumor, der einmal unter dem linken Rippenbogen gefühlt wurde, war für die Milz gehalten worden. Sonst war das einzige Sympton, das das Kind darbot, oft sich wiederholendes Erbrechen. Die Vermutung, dass es sich um perniciöse Anämie handelte, musste fallen gelassen werden, da die Blutuntersuchung gänzlich negativ ausfiel. Die Autopsie ergab, dass es sich um ein Spindelzellensarcom von 4—4,5 cm Durchmesser handelte, dessen Sitz an der grossen Curvatur war, näher der Cardia als dem Pylorus.

Myosarcome.

Es erübrigt nun noch, die bisher in der Litteratur bekannten 5 Fälle von primärem Myosarcom des Magens hier anzu-

1) Finlayson, Case of sarcoma of the stomach in a child aged 3½ years. Brit med. Journ. 1899.

führen, denen sich also der noch zu veröffentlichende Fall von Herrn Dr. Moser sowie mein eigener anreihen würden.

Zunächst beschreibt Virchow[1]) zwei Fälle von Myosarcom, die beide im pathologischen Institut zu Berlin aufbewahrt sind. In dem einen Falle (Präparat 81 vom Jahre 1860) liegt ungefähr in der Mitte der grossen Curvatur, etwas gegen die hintere Wand eine halbkugelig gegen die Bauchhöhle hervortretende Geschwulst von etwa 5,5 cm Durchmesser, welche den Magen stark herabgezogen hatte. Nach aussen bildete sie eine pralle, leicht fluctuierende Blase, welche geöffnet eine blutige Flüssigkeit enthielt und deren ziemlich dünne Wand von der inneren Fläche teils durch ältere Gerinnsel-Niederschläge, teils durch leichte Unebenheiten des Gewebes selbst ein etwas filziges Aussehen darbot. Diese Höhle hatte eine im Grossen halbmondförmige Gestalt, und in sie ragte von der Magenwand her eine unregelmässig hügelige, an der Oberfläche mässig weiche Masse, welche auf einem senkrechten Durchschnitt 2 - 3 cm. dick, sehr dicht, groblappig und faserig erschien und welche gegen die Schleimhautoberfläche des Magens eine flachrundliche Hervorwölbung erzeugte. In der Mitte dieser Hervorwölbung befand sich eine seichte, trichterförmige Grube, an welcher die sonst überall unversehrte Schleimhaut fehlte: also eine schwache Usur. Der feste Abschnitt der Geschwulst bestand in seinem inneren Teil aus fast reiner Muskulatur, die in dichten, aus verhältnismässig schmalen Faserzellen zusammengesetzten Bündeln angeordnet war; nach aussen, in der Richtung gegen die Höhle hin, wurde die Masse etwas loser, gefässreicher und es begann aus dem Interstitialgewebe eine zuerst rundzellige Wucherung,

1) Virchow, die krankhaften Geschwülste, Bd. III.

die in der Nähe der Höhle so sehr zunahm, dass fast gar keine Muskelzellen mehr zu sehen waren, während die Interstitialzellen sich vergrösserten und teils als runde, teils als Spindelzellen mit grossen Kernen sich darstellten. Die mässig dicke Muskelhaut des Magens ging von der einen Seite her mit dem grösseren Teile ihrer Dicke in die äusseren Teile der Geschwulst über; von der anderen dagegen konnte man sie bis gegen die Mitte hin noch verfolgen, hier jedoch löste sie sich direkt in die Geschwulstmasse auf. Der übrige Teil des Magens zeigte nichts Auffälliges.

In dem zweiten Falle (Praeparat Nr. 151 vom Jahre 1858) sitzt die Geschwulst fast genau an derselben Stelle, so jedoch, dass ihr vorderer Teil noch zum Teil von der Basis des Omentum überkleidet ist. Sie hat mehr die Gestalt einer Vollkugel, misst im Durchmesser 6 cm, ist aussen ziemlich glatt, hie und da schwach buckelig, von weissem, an vielen Stellen braungeflektem Aussehen. Sie sitzt an einem kurzen, platten Stiel von kaum 1 cm Breite und 3—4 mm Dicke, in welchen die Muskelhaut des Magens kontinuierlich übergeht. Die Schleimhaut ist an der betreffenden Stelle stark trichterförmig eingezogen, jedoch ohne Kontinuitätsstörung und auch sonst unverändert. Auf einem Durchschnitt zeigt sich das Innere der Geschwulst überall fest, von etwas unregelmässigem Aussehen, jedoch im Grossen in zwei etwas verschiedenartig beschaffene Hälften geschieden. Die eine davon hat fast durchweg ein hämorrhagisches Aussehen: man sieht geronnenes, eingedicktes und zum Teil entfärbtes Blut, von derberen Gewebssträngen von grosser Festigkeit durchzogen, hie und da von gelblich fettigem Anschein. Die andere Hälfte hat ein schwammiges Gefüge, fast wie ältere Kropf-

knoten: stärkere, weisse Balken, an vielen Stellen mit gelblichbraunem Pigment durchsetzt, durchziehen die Masse und umschliessen ein etwas lockeres Gewebe von bald weisslicher, bald rötlicher oder bräunlicher Farbe.

Die mikroskopische Untersuchung zeigte überall viel körniges Pigment; das eigentliche Gewebe bestand fast überall aus grossen Spindelzellen mit starken Kernen und schwach faseriger Intercellularsubstanz, hie und da auch grösseren Rundzellen. Deutliche Muskelbalken waren nur gegen die Basis und den Umfang hin nachzuweisen.

Aus dem Jahre 1875 berichtet Kosinsky[1]) in Warschau über einen Fall von Myosarcoma ventriculi et omenti. Der 56jährige Patient, der seit 2 Jahren an Schmerzen im linken Hypochondrium litt, wurde in die chirurgische Klinik mit der Diagnose eines Echinococcus lienis geschickt. Man fand einen länglichen Tumor, der eigentlich aus zwei kleineren Tumoren bestand, von denen der eine in Scrobiculo cordis, der andere nach links und nach unten vom Nabel sich erstreckte. Sie waren hart und nur an einzelnen Stellen fluktuierend. Die durch Punktion gewonnene Flüssigkeit enthielt Spindelzellen. 3 Tage nach der Punktion fast plötzlicher Tod. Bei der Sektion fand man einen über 10 Pfund wiegenden, elliptischen Tumor, der von den Blättern des Omentum, sowie von der grossen Curvatur des Magens ausging. Metastatische Tumoren in der Leber. Die histologische Untersuchung ergab ein Myosarcom. — Da ich diese Beschreibung nicht aus dem Originale entnehmen konnte, so wage ich es nicht, die Diagnose direkt zu beanstanden; in-

1) Kosinsky, Myosarcom. Pamietnik Tow. lek. Warsz. T. 1—2. Virch.-Hirsch's Jahresbericht. 1875. II.

dessen möchte ich darauf hinweisen, dass ein cystischer, fluktuirender von den Blättern des Omentum sowie von der grossen Curvatur des Magens ausgehender Tumor, dessen Punktionsflüssigkeit Spindelzellen enthält, keineswegs ein Myosarcom des Magens zu sein braucht. Scola hat z. B. Pankreascysten mit sekundärer krebsiger und sarcomatöser Entartung der Wand beschrieben, die nach Lage und Inhalt mehr als die Magensarcome mit diesem Falle übereinstimmen.

Im folgenden Jahre 1876 erzählt Brodowski[1]) von einem ungewöhnlich grossen Myosarcom des Magens bei einem 57jährigen Mann, der auf der chirurgischen Klinik in Warschau Hülfe suchte. Der Patient gab an, seit 3 Jahren an Gefühl von Schmerzen in der Magengegend, Aufstossen, Schmerz in der linken Bauchseite und Verstopfung zu leiden. Vor 2 Jahren bemerkte der Kranke selbst eine Geschwulst im Unterleibe, die von dem behandelnden Arzte für die vergrösserte Milz gehalten wurde. Als die Geschwulst so gross geworden war, dass sie zwei Drittel der Bauchhöhle einnahm, wurde sie für einen Echinococcus der Milz angesehen. Professor Kosinski diagnosticierte einen Tumor des Netzes, und zwar auf Grund folgendes Status: der Mann war sehr abgemagert, die Haut blass, die Atmung erschwert. Der Umfang des Bauches war so vergrössert, wie bei einer Schwangeren am Ende des 7. Monats. Man konnte eine längliche, schräg liegende Geschwulst durchfühlen, deren oberes Ende sich im linken Hypochondrium verlor, während das untere bis in die fossa iliaca dextra reichte. Von dieser Stelle zog ihr unterer Rand schräg nach oben und links, etwa drei Finger breit unterhalb des Nabels durchgehend. Der obere Rand der

1) Brodowski, Myosarcom. Virch. Arch. Bd. 67.

Geschwulst verlor sich in der Magengrube. Die Geschwulst war ein wenig beweglich; ihre Oberfläche erschien glatt, mit Ausnahme einer Stelle, wo sich eine ziemlich bedeutende Erhöhung befand, an welcher Fluktuation bemerklich war. An den übrigen Stellen war die Konsistenz derb. — Es wird die Punktion gemacht und dabei ungefähr zwei Glas einer serösen mit Blut gefärbten Flüssigkeit entleert. Der Kranke fühlte sich nach der Punktion besser. Am dritten Tage allein trat plötzlich Kräfteverfall ein, die Temperatur stieg auf 40° C. Der Puls wurde schwach und frequent und bald erfolgte der Tod.

Sectionsbefund: Fast die ganze Bauchhöhle war von einer ovalen Geschwulst eingenommen, die ungefähr 6000 gr wog und eine Länge von 30–40, eine Dicke von ungefähr 12, eine Breite von ungefähr 16 cm hatte, und im Allgemeinen ziemlich derb war. Der Tumor hing an der grossen Curvatur und verbreitete sich zwischen den Blättern des sonst intakten Mesenteriums. Derselbe war von wallnuss- bis kindskopfgrossen, stellenweise communicierenden Höhlen durchsetzt, die einen Inhalt hatten, wie bei Lebzeiten ausgebrochen wurde. Seine Innenfläche war warzig, körnig, zottig. Die Magenschleimhaut zeigte an der Verbindungsstelle mit der Geschwulst ein handgrosses Geschwür mit aufgeworfenen Rändern und sinuösem, hartem Grunde. Die Muskelschicht des Magens ist sehr verdickt und strahlt fächerförmig in die Geschwulst über. Die durch den Druck etwas verkleinerte Leber enthielt mehrere bis apfelgrosse Knoten. Alle übrigen Organe, namentlich die lumbalen und gastrischen Lymphdrüsen waren unverändert.

Die mikroskopische Untersuchung ergab als Hauptbestandteil der Neubildung glatte Muskelfasern, das umgebende

Zwischengewebe hatte den Bau des Spindel- und Netzzellensarcoms. Die Muskelfasern waren schmal und lang. Ihr stäbchenförmiger Kern zeichnete sich durch ungewöhnliche Länge aus. Sie waren zu Bündeln gruppiert, die sich vielfach durchkreuzten. In den Leberknoten überwog der sarcomatöse Bau, jedoch fehlten auch hier die glatten Muskelfasern nicht. Die Höhlen waren entstanden infolge Erweichung des Zwischensubstanzgewebes.

Von einem Fall von Myosarcom des Magens macht dann noch Schlesinger[1]) im Jahre 1897 Mitteilung. Es handelt sich dabei um eine 42 Jahre alte Frau, die im Jahre 1895 auf die III. med. Klinik zu Wien aufgenommen wurde.

Die Erkrankung begann mit Appetitlosigkeit, Schmerzen nach der Mahlzeit, Druckgefühl in der Magengegend auch in nüchternem Zustand. Es stellte sich wiederholt Erbrechen ein, welches öfter einen kaffeesatzartigen Charakter darbot; in der letzten Zeit soll auch das Schlingen erheblich schwerer geworden sein. Patientin klagte ferner über leichte Obstipation.

Bei der Aufnahme ist das Abdomen unregelmässig aufgetrieben; das rechte Hypochondrium erscheint stärker vorgewölbt, im linken Hypochondrium und in den unteren Partien des Bauches auf der linken Seite anscheinend eine Einbuchtung. Man sieht eine ziemlich starke pulsatorische Erschütterung der Bauchwand. Der obere Teil des Abdomens ist eingenommen durch ein Packet von Tumoren, die mit einander in Verbindung stehen und sich gegeneinander kaum verschieben lassen. Die Oberfläche ist buckelig, man fühlt Furchen und Einschnürungen, nirgends eine weichere Stelle.

1) Schlesinger, Magensarcom. Zeitschrift f. klin. Medicin. Bd. 32 Suppl.

Die Tumoren reichen nach links bis ins linke Hypochondrium, nach abwärts bis 5 cm unter den Nabel, nach rechts bis zur Fossa iliaca. Sie sind nach abwärts rundlich abgegrenzt, besitzen eine mehr cylindrische Gestalt und pulsieren in ausgesprochenster Weise. Beim tiefen Inspirium sind sie nicht verschieblich, sonst kann man sie aber von links nach rechts, zum Teil auch von oben nach unten verschieben. Die Percussion ergiebt über den Tumoren überall gedämpft tympanitischen Schall, zwischen dem unteren Leberrande und den Tumoren eine Zone tympanitischen Schalles. Bei Aufblähung des Magens zeigt sich, dass die obersten Tumoren mit dem Magen in Verbindung stehen. Die Aufblasung vom Rectum aus stösst auf kein Hindernis. Die Darmentleerung erfolgt immer prompt, nie Stenosenerscheinungen irgend welcher Natur, trotzdem die Tumoren anscheinend dem Darme angehören. Die Milzdämpfung vergrössert, reicht über den Rippenbogen um mehrere Centimeter. Die Milz steht mit dem Packet von Tumoren in Verbindung. Die Untersuchung des Rectums ergiebt ein normales Verhalten der Schleimhaut.

Am zweiten Tage nach der Aufnahme des Morgens eine halbe Stunde nach dem Frühstück reichliches Erbrechen von zum Teil kaffeesatzartigen Massen. Die Untersuchung des Mageninhalts ergiebt reichliche Speisereste von früheren Mahlzeiten, zersetztes Blut, keine Salzsäure-Reaktion; es ist jedoch ziemlich reichlich Milchsäure vorhanden.

Nach wenigen Tagen unter plötzlichem Collaps Exitus letalis.

Bei der Kranken wurde zuerst wegen des Tumors in der Magengegend, der Anamnese, der hochgradigen Kachexie und des typischen chemischen Befundes des Mageninhalts an

ein Carcinom des Magens gedacht. Aber mit Rücksicht auf die anscheinend metastatischen Tumoren, welche als dem Darm angehörig imponierten, und weiter mit Rücksicht auf die starke Schwellung der Milz und der Lymphdrüsen wurde diese Diagnose fallen gelassen, da nie Stenosenerscheinungen seitens des Darms vorgelegen hatten, dieselben aber kaum je bei Darmcarcinomen vollständig ausbleiben, die Milz- und weichen Drüsenschwellungen jedenfalls aber ein ungewöhnliches Vorkommen bei Carcinomen darstellen. Verfasser dieses Berichtes dachte deshalb in erster Linie an Lymphosarcom des Magens, des Darms und der Lymphdrüsen und stellte auch eine diesbezügliche Diagnose.

Bei der durch Prof. Kolisko vorgenommenen Obduktion wurde eine zum grossen Teil hinter dem Magen liegende Geschwulst festgestellt, die sich jedoch sowohl über als auch unter dem Magen hervorwölbte und in der Regio pylorica einen faustgrossen, harten Knollen bildete; zwischen Gallenblase und dem absteigenden Duodenum befand sich eine citronengrosse fluktuierende Geschwulst. Die Hauptgeschwulst hatte eine grobhöckerige Oberfläche. In der Regio pylorica fand sich in der hinteren Wand ein guldengrosser Substanzverlust, an dessen rechter Peripherie eine derbe, gallige Geschwulst scharf sich abgrenzend am Schnitte homogen vorquoll.

In der Mitte des Substanzverlustes klaffte eine fingerdicke Öffnung, durch welche man in den oberhalb der Regio pylorica liegenden Tumor gelangte. Derselbe bestand aus einer harten, auf dem Schnitte ganz homogenen, weissen, faserigen Geschwulstmasse, deren Centrum vielfach nekrotisiert war. Innerhalb des über der Regio pylorica liegenden Tumors waren auch centrale Abschnitte vereitert.

Sonst nur in einigen Retroperitonealdrüsen Metastasen, sonst keine Metastasen vorhanden.

Die anatomische Diagnose lautete: Myosarcoma ventriculi cum degeneratione amyloidea et suppuratione et perforatione myosarcomatis.

Die mikroskopische Untersuchung ergab ein zumeist aus Spindelzellen zusammengesetztes Sarcom. Näheres hierüber sollte von dem Assistenten Dr. Albrecht an anderer Stelle berichtet werden. In der von mir durchgesehenen Litteratur habe ich nichts hierüber ermitteln können. —

Bevor ich dies Kapitel abschliesse, möchte ich doch noch zwei Fälle nicht ganz unerwähnt lassen, die ich in der neueren Litteratur nicht habe ermitteln können, die aber von Virchow in seiner Geschwulstlehre als in dies Gebiet gehörig bezeichnet und citiert worden sind.[1])

Der eine Fall entstammt der älteren Litteratur und ist von Morgagni beschrieben worden, der bei einer 70jährigen Frau eine grössere Geschwulst beobachtete, die Virchow selbst als mit dem einen seiner Myosarcome zum Verwechseln ähnlich bezeichnet. Morgagni schreibt darüber in seinem Werk „De sedibus et causis morborum“ Epist. XIX. art. 58 folgendes:

„Ventre adaperto nihil observatione dignius occurrit, quam tuber subrotundum, pondo minimum librae, quod posteriori ventriculi facici adnexum erat ad huius quasi medium. Erat illud exterius minoribus assurgentibus hemisphaericis albis tuberibus inaequale, intus autem albo, subfusco et sanguineo quoque ob vasa colore variegatum: et durum cum esset ubique

1) Virchow, die krankhaften Geschwülste, Bd. III. p. 132.

adeo, ut pro scirrho habere non dubitares; intus alicubi duritie ossea praeditum erat. Dissecti bifariam sectiones digitos transversos 3 secundum unam diametrum, 4 secundum alteram aequabant. Nullam cum ventriculi cavo habuit communicationem: isque apertus inventus est rugosus et omnino qualis in sanis solet, ea etiam parte qua tuberi respondebat, ad spatium videlicet 3 circiter digitorum.

Quin etiam tunicae quae intimam ad illud spatium operiebant, sanae erant nec tuberi annexae, quod per extimam dumtaxat ventriculo alligabatur. Haec per tuberis faciem videbatur produci, et sanguifera vasa perferre, quorum unum, venosum visum, a tubere profectum per inferiorem ventriculi superficiem repebat, crassitudine ferme calami scriptorii."

Den zweiten Fall beschreibt Sangalli in seiner „Storia clinica ed anatomica dei tumori. Paria 1860." Er schildert von der äusseren Oberfläche des Magens einer 48jährigen Frau in der Nähe des Pylorus eine birnförmige, gestielte Geschwulst von der Grösse eines kleinen Hühnereies und leicht höckeriger Oberfläche, von dem Peritoneum überzogen, ziemlich hart und beim Zufühlen krepitierend. Ihr Gewebe war weisslich, mit gelblichen Punkten, wenig feucht, wenig gefässreich, dem der fibrösen Körper des Uterus ähnlich. Der Stiel hing mit der Muskelhaut des Magens zusammen. Mikroskopisch bestand sie grossenteils aus fibrösem Gewebe, doch fanden sich darunter organische Muskelfasern und an den gelblichen Punkten Kalkkörner.

Schlussbetrachtung.

Ein Überblick über die von mir untersuchten Fälle und die in der Litteratur vorhandenen Beschreibungen zeigt, dass es eine zusammenhängende Gruppe von Magentumoren giebt, welche als Myome oder als Myosarcome oder als Spindelzellensarcome beschrieben sind. Dass diese Zusammenfassung in den neuesten Lehrbüchern noch nicht vorgenommen ist, geht aus den angeführten Citaten hervor.

Wenn wir aber dabei stehen bleiben wollten, die Seltenheit grösserer Myome oder Myosarcome an sich hervorzuheben, so würden wir keinen Fortschritt unserer Kenntnis erzielen. Ich habe deshalb so ausführlich die bisher beschriebenen Fälle citiert:

1. um die Zusammengehörigkeit der ganzen Gruppe trotz der Verschiedenheit der Benennung hervortreten zu lassen;

2. um dem Leser ein eigenes Urteil darüber zu ermöglichen, ob vielleicht der eine oder der andere Fall zu Unrecht als Myosarcom oder Magensarcom gedeutet sein mag, so dass er für die Zukunft aus der Gruppe ausgeschaltet werden muss, und

3. um durch die Darstellungen des Krankheitsverlaufs durch eine klinische Abgrenzung dieser Geschwulstgruppe von der vielgestaltigen Symptomengruppe der Magenkrebse anzubahnen.

Bemerkenswert ist es, dass die klinischen Symptome in den meisten der hier angeführten Fälle von bösartigen Magentumoren keine so hervorstechenden waren, dass man

an eine maligne Neubildung des Magens dachte. Nur bei vereinzelten Fällen zeigten sich geringe Symptome, wie mässige Schmerzen, Brennen im Leibe, Aufstossen und ähnliche, die auf eine Erkrankung des Magens hinwiesen, aber trotzdem erwiesenermassen nicht ausreichten, um eine richtige Diagnose stellen zu können. In einem Falle (Schlesinger) sprachen die Krankheitssymptome (wiederholtes Erbrechen von kaffeesatzartigem Charakter etc.) sowie auch die chemische Untersuchung des Mageninhalts (Fehlen von freier Salzsäure, Vorhandensein von Milchsäure) ganz und gar für das Vorhandensein eines Magencarcinoms. Auffallend und merkwürdig ist noch die Thatsache, dass in den Fällen, wo eine Geschwulst gefühlt wurde, ihre Lokalisation an eine ganz andere Stelle verlegt wurde und eine Verwechselung mit Tumoren der Nachbarorgane wie der Leber, der Milz, des Pankreas und des Netzes stattfand.

Schliesslich möchte ich noch darauf hinweisen, dass mit Ausnahme des Falles von Finlayson, wo es sich um ein $3\frac{1}{2}$jähriges Kind handelte, durchgängig das höhere Lebensalter betroffen war. Sowohl dieser Umstand, als auch gewisse klinische Symptome lassen es verstehen, dass diese Tumoren in mehreren Fällen mit Carcinomen verwechselt worden sind. Die Häufigkeit dieser Art von malignen Magengeschwülsten aber wird sicherlich zunehmen, wenn man sich erst mit diesem Kapitel eingehender beschäftigen wird.

Ebenso wie die Chirurgen die verschiedenen Gruppen der Nierentumoren nach Diagnose und Prognose trennen, so wird das auch beim Magen erreicht werden.

Der Zweck dieser Arbeit würde erfüllt sein, wenn sie zur Beachtung des noch wenig bekannten Kapitels der Magen-

sarcome beitragen, und der operativen Behandlung dieser Magentumoren eine brauchbare Unterlage bieten würde.

Zum Schlusse dieser Arbeit habe ich die angenehme Pflicht zu erfüllen, meinem hochverehrten Lehrer Herrn Prof. Dr. Grawitz für die Anregung zu der Arbeit und die gütige Unterstützung bei derselben meinen ehrerbietigsten und herzlichsten Dank auszusprechen.

Lebenslauf.

Verfasser dieser Arbeit, Hermann Cohn, mosaischer Konfession, wurde am 11. Juli 1878 als Sohn des Kaufmanns Cohn in Gostoczyn in Westpreussen geboren. Seine Schulbildung erhielt er auf dem Königlichen Gymnasium zu Konitz, das er Ostern 1898 mit dem Zeugnis der Reife verliess. Er widmete sich darauf dem Studium der Medicin auf der Universität Berlin, wo er im Jahre 1900 das Tentamen physicum bestand. Im Sommersemester desselben Jahres genügte er seiner Militärpflicht mit der Waffe beim 5. Garderegiment zu Fuss. Michaelis 1901 bezog er die Universität Greifswald, wo er am 20. Februar 1903 die medicinische Staatsprüfung beendete.

Während seiner Studienzeit besuchte Verfasser die Vorlesungen, Kliniken und Kurse folgender Herren Professoren und Docenten:

In Berlin:

Engelmann, Fischer, Gerhardt, Gusserow, Hertwig, Klemperer, König, Langerhans, Lexer, Michaelis, Nagel, H. Virchow, Waldeyer, Warburg.

In Greifswald:

Beumer, Bier, Bonnet, Busse, Grawitz, Hoffmann, Jung, Krabler, Krehl, Loeffler, Lüthje, A. Martin, Peiper, Rosemann, Ritter, Schirmer, Schulz, Strübing, Tilmann, Westphal.

Allen diesen seinen hochverehrten Herren Lehrern spricht Verfasser an dieser Stelle seinen herzlichsten Dank aus.

Thesen.

I.

Bei der Diagnose einer malignen Magengeschwulst hat man auch an die Möglichkeit einer bösartigen Neubildung nicht carcinomatösen Charakters zu denken.

II.

Bei Verdacht auf eine maligne Neubildung in der Bauchhöhle ist die Probelaparotomie möglichst frühzeitig zu machen.

III.

Bei Placenta praevia ist die Behandlung mit dem Metreurynter für die Praxis sehr zu empfehlen.

Fig. 1. Mikroskopischer Schnitt aus einem Myomknoten.

Fig. 2. Knolliges Myosarcom des Magens mit Schleimhautulceration.

Fig. 1.

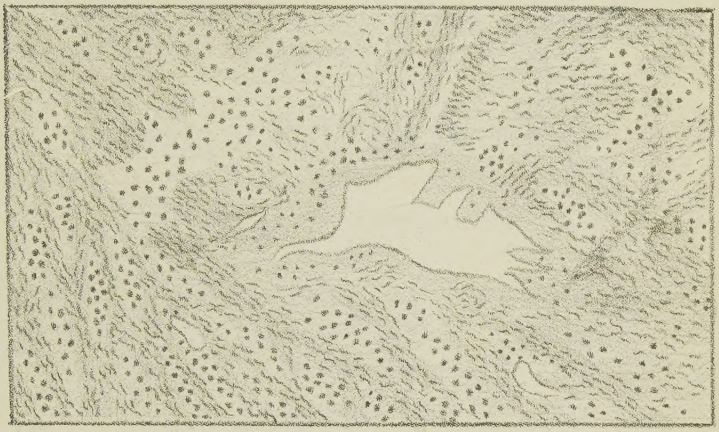

Fig. 2.

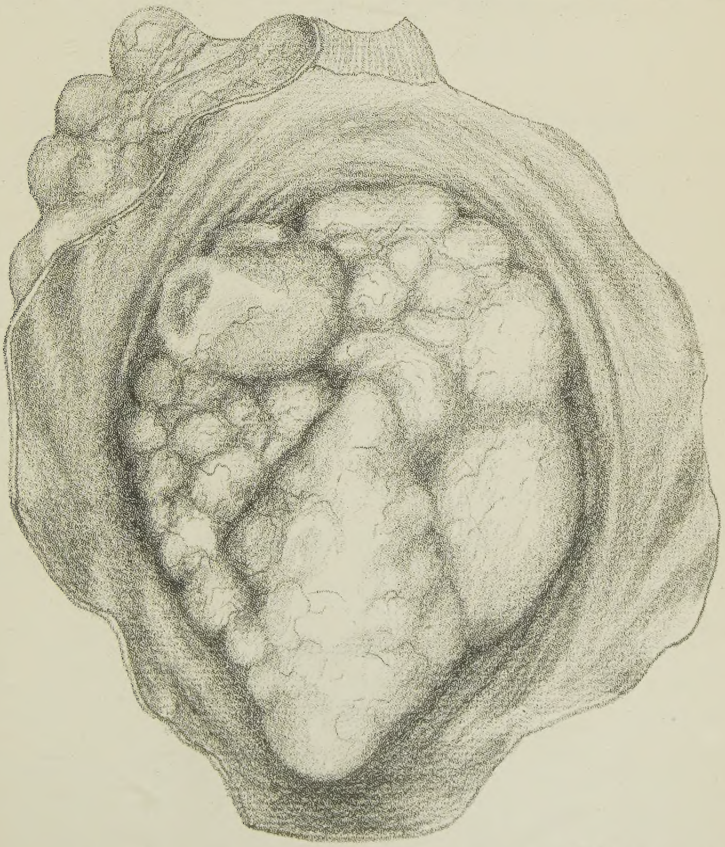

E. Häger.